Lane Medical Library

Ueber einen

Fall von secundärem Melanom der Chorioidea.

INAUGURAL-DISSERTATION,

ZUR

ERLANGUNG DER DOCTORWÜRDE

IN DER

MEDICIN UND CHIRURGIE

VORGELEGT DER

MEDICINISCHEN FACULTÄT

DER FRIEDRICH-WILHELMS-UNIVERSITÄT

ZU BERLIN

UND ÖFFENTLICH ZU VERTHEIDIGEN

am 2. April 1870

VON

Georg Broemser

aus Rüdesheim.

OPPONENTEN:

Wilh. Schön, Dd. med.

A. Bramkamp, Cand. med.

C. E. Petri, Cand. med.

BERLIN.

BUCHDRUCKEREI VON GUSTAV LANGE (OTTO LANGE).

Vorliegender Fall wurde mir während des Besuches der Augenklinik dahier durch die Güte des Herrn Geh.-Rath Professor Dr. v. Gräfe und seines Assistenten Herrn Dr. Th. Leber zugänglich. Diesen meinen verehrten Lehrern sage ich hiermit meinen innigsten Dank für das mir bewiesene Wohlwollen und die gelegentliche Anleitung, welche namentlich letzterer mir angedeihen liess.

In klinischer Beziehung bietet zwar besagter Fall nichts Abweichendes von dem Verlaufe anderer melanotischer Geschwulste des inneren Auges dar, deren in der Literatur eine sehr grosse Zahl vertreten ist, und scheint also in praktischer Hinsicht nichts Wichtiges zu ergeben; die Art seiner Entstehung aber macht ihn zu einem ganz alleinstehenden, so dass schon das Interesse, welches derselbe in dieser Beziehung bietet, genügend wäre, die öffentliche Besprechung desselben zu rechtfertigen, auch ohne die mannigfachen Anregungen, welche derselbe durch sein vom Gewöhnlichen abweichendes Verhalten in makroskopischer und mikroskopischer Hinsicht erweckt.

Bemerkenswerth ist vor Allem das auffallende Verhalten der Gefässe und des Pigments, woran sich verschiedene Reflexionen knüpfen, welche ich hiermit in aller Bescheidenheit meiner mangelhaften Erfahrung der Oeffentlichkeit übergebe.

Indem ich die Krankengeschichte vorausschicke, gebe ich am Besten Gelegenheit, die Eigenthümlichkeiten des Falles zu übersehen.

Im Januar dieses Jahres stellte sich auf der Augenklinik

des Herrn Professor v. Gräfe in Berlin Frau Faulbaum aus Wernigerode im Harz vor wegen der Affection ihres rechten Auges. Dieselbe ist 51 Jahre alt und stammt aus gesunder Familie. Sie klagt über mannigfaches Kranksein während ihres bisherigen Lebens, über das Wesen der Krankheiten lässt sich aber aus den Angaben der Kranken nichts schliessen. Sechs Wochenbetten, welche sie durchmachte, verliefen ohne etwas Bemerkenswerthes zu bieten. Ihre Kinder, von denen jedoch zwei früh starben, sind gesund.

Vor 6 Jahren (genauere Zeitangaben zu erlangen, war mir nicht möglich) bemerkte Pat., dass sich auf einem mit zur Welt gebrachten braunen Flecke an der Wange, welcher die Zeit vorher ohne Beachtung geblieben war, sich eine Erhebung bildete. Dieselbe erlangte in der kurzen Zeit von einigen Wochen die Grösse einer Erbse. Sie hatte dieselbe Farbe, wie der übrige Leberfleck. Anfangs fast nicht beachtet, machte die Geschwulst sich jedoch bald dadurch unangenehm bemerklich, dass sie spontan oder durch zufällige Berührung zu bluten anfing und zwar so, dass eine Zeit lang constant ein kleiner Blutstrom über die Wange herabfloss. Dies veranlasste die Kranke, einen Arzt aufzusuchen. Dieser, Herr Dr. F. G. Hertzog zu Derenburg, welchem ich durch briefliche Nachrichten einen Theil der Anamnese verdanke, entfernte die Geschwulst, welche stark blutete, durch die Ligatur, da sich die Kranke zu einer Abtragung mittels des Messers nicht entschliessen konnte. Zu dieser Zeit war nach der ganz bestimmten Aussage der Patientin selbst, sowie des behandelnden Arztes das Verhalten des rechten Auges noch vollständig normal und keine Ursache zu irgend welcher Klage vorhanden.

Nach mindestens einem Jahre Zwischenraum nach der

Entfernung obiger Geschwulst, bemerkte Patientin plötzlich, dass ihr rechtes Auge an Sehkraft verlor und zwar in der Art, dass sie mit demselben bald nur noch die Gegenstände im unteren Theile des Gesichtsfeldes wahrzunehmen im Stande war, während ihr oben Alles dunkel erschien. Dabei stellten sich leichte Schmerzen in der Orbita ein. Es wurden nun verschiedene Aerzte consultirt und wie Patientin behauptet, sei der letzte Rest des Sehvermögens dann nach einer Blutentziehung an der Schläfe verloren gegangen.

Bis Ostern 1869 blieb nun nach völliger Erblinduug des betreffenden Auges der Zustand unter zeitweiligen Schmerzen auf gleicher Höhe. Oefters stellte sich während dessen Erysipelas faciei ein (vielleicht von dem gereizten Auge aus). Zu dieser Zeit bemerkte Patientin an der Sclera einen rothen Fleck. Gleichzeitig fing der Bulbus allmälig an hervorzutreten und die Lider zu schwellen. Dabei stellten sich wieder öfters exacerbirende Schmerzen ein. Diese Symptome, welche immer zunahmen, veranlassten endlich die Patientin, den ärztlichen Rathschlägen zu folgen und sich zu der Operation zu entschliessen. Zu dem Zwecke suchte sie Herrn v. Gräfe dahier auf.

Bei der Aufnahme in die Klinik war der Zustand in Kurzem folgender:

Patientin, eine ziemlich gut genährte Frau, zeigt an dem rechten Auge nachstehende Veränderungen: starke Schwellung der Lider, bedeutende Protrusion und vollständige Unbeweglichkeit des Bulbus, dessen Cornea nach innen zu verschoben erscheint. Die Conjunctiva ist gewulstet, von unter ihr durchschimmernden Geschwulstmassen emporgehoben. Die Gefässe derselben und der Episclera, vorzugsweise die Venen, sind namentlich um die Cornea herum

ganz enorm stark gefüllt und ausgedehnt. Die Cornea ist bedeutend weniger gewölbt als normal, besitzt aber noch eine merkbar stärkere Krümmung als die Sclera. Die vordere Kammer besteht noch, ist aber äusserst seicht. Die Pupille, von mässiger Weite, ist vollständig unbeweglich und lässt eine völlig diffus getrübte Linse erkennen. Diese ist vorgedrängt und bedingt dadurch theilweise die geringe Tiefe der vorderen Kammer (der andere Theil wird durch die Abflachung der Cornea bewirkt), die Functionen des Auges waren vollständig erloschen. Es existirte kein Lichtschein.

Ueber die Diagnose konnte unter diesen Umständen kein Zweifel bestehen. Am 20. Januar wurde die Exstirpatio bulbi von Professor v. Gräfe vorgenommen, da bei der starken subconjunctivalen Entwickelung der Geschwulst eine Enucleation nicht mehr genügt hätte. Zur grösseren Sicherheit wurde noch nachträglich ein Theil des orbitalen Fettgewebes mit entfernt; ebenso ein weiteres Stück des Nervus opticus, welcher auf seiner Schnittfläche die Zeichen der grauen Degeneration darbot und dadurch den Verdacht weiterer Erkrankung erweckte.

Das Verhalten der Patientin nach der Operation bot im Wesentlichen nichts Besonderes dar, eine geringe erysipelatöse Schwellung und Röthung des oberen Lides und seiner nächsten Umgebung ausgenommen. Dieselbe pflanzte sich jedoch nicht weiter fort, sondern ging bald wieder zurück, so dass die Kranke nach Verlauf von 3 Wochen entlassen werden konnte, nachdem sie vorher schon eine Zeit lang nur noch unter ambulatorischer Behandlung gestanden. Die Untersuchung der übrigen Organe der Kranken ergab überall nichts Besonderes. Es war weder die Leber vergrössert, noch ergab sich aus der Palpation irgend welche Geschwulst im Abdomen. Das subjective Befinden war bei der Ent-

lassung gut. Patientin ist brunett und hat eine dunkelbräunliche Hautfarbe. Ausser dem einen oben erwähnten Naevus auf der rechten Wange, welcher flach und haarlos ist und die Grösse eines Silbergroschens hat, finden sich keine abnorme Pigmentationen vor. Die Patientin ist jetzt in ihrer Heimath und ihr Befinden, wie ich durch den behandelnden Arzt erfahren, „wohl befriedigend zu nennen, abgesehen von einigem Stirnschmerz, der fast Besorgniss erregen könnte, wenn nicht das Aussehen der Orbita ein gutes wäre."

Beschreibung der Veränderungen am exstirpirten Bulbus und deren Auffassung.

Der exstirpirte Bulbus zeigt sowohl vorn in der Nähe der Cornea, als auch hinten in der Umgebung des Sehnerven verschiedene Höcker und Buckel, welche bräunlich durch die sie bedeckende Conjunctiva oder das anhangende mitentfernte Fettgewebe hindurchschimmern. Derselbe erhält dadurch ein sehr unförmliches Aussehen. Er wird durch einen Schnitt in seinem horizontalen Durchmesser in zwei Hälften getheilt.

Diese gewähren nun den Anblick, welchen ich in Fig. I. dargestellt habe. Die Zeichnung ist der unteren Hälfte entnommen.

Der grösste Theil des Innern des Auges ist ausgefüllt von einer weichen saft- und blutreichen Geschwulstmasse. Nach vorn grenzt sich dieselbe mit zwei bogenförmigen Linien gegen den noch übrigen Glaskörperraum ab. An verschiedenen Stellen dringt die Geschwulst nach aussen und zwar temporalwärts (rechtes Auge) scheinbar in directer Continuität (siehe Fig. I), nasalwärts an zwei verschiedenen

Stellen noch durch eine Schicht Sclera von dem inneren Theile getrennt. Die Form des Bulbusdurchschnittes hat dadurch die wesentlichsten Veränderungen erlitten. Dieselben bestehen im Grossen und Ganzen in Folgendem: durch die vorwiegende Entwickelung der Geschwulst nach der temporalen Seite und dem dort erfolgten Durchbruch erlitt dieser Theil der Peripherie des Bulbus eine Verlängerung, welche, da der nasale Theil nicht eine ebenso starke erfuhr, zu einer Verschiebung der horizontalen Tiefenaxe führen musste, so dass die Cornea sich dem inneren Winkel der Lidspalte zuwandte. An der nasalen Hälfte der Peripherie bewirkte die Entwickelung von Geschwulstmassen zwischen den Lamellen der Sclera, welche ebensowohl nach aussen wie nach innen einen Druck ausübte, dass dort erstens eine Hervorwölbung entstand und zweitens die Rundung der Sclera sich namentlich am vorderen Ende in einen flachen Winkel verwandelte. Die Sclera geht ferner zu beiden Seiten des Nervus opticus nicht in einem Kreisbogen ab, sondern bildet an dem Sehnerven-Eintritt einen flachen Winkel, welcher hauptsächlich dadurch hervorgebracht wird, dass der temporale Theil der Sclera durch die an ihrer Aussenfläche sich entwickelnde Geschwulst nach innen gedrängt wurde. Die Richtung des eintretenden Opticus ist ebendadurch in der Weise verändert, dass derselbe von aussen zu kommen scheint, während es im normalen Zustande doch umgekehrt sein müsste. Am vorderen Theile des Bulbus fällt es vor Allem auf, dass die Cornea mit der Sclera in einer Krümmung verläuft, ein Umstand, welcher an dem Durchschnitte noch mehr in die Augen fällt, als am noch erhaltenen Auge. In Bezug der Gestaltveränderung kaum wesentlich ist das kleine Geschwülstchen, welches an der nasalen Seite des Opticus sich unter dessen Scheide befindet und dieselbe nach aussen hervordrängt.

Die Grössenverhältnisse des in dieser Weise veränderten Bulbus sind natürlich sehr alterirt und eine Vergleichung der verschiedenen Durchmesser mit den normalen, wegen der mannigfachen Verschiebung, nicht leicht möglich. Der grösste Durchmesser von vorn nach hinten (Mitte der Cornea und Eintritt des Opticus) beträgt 30 Millimeter; der grösste Querdurchmesser des Bulbus mit der seitlichen durchbrochenen Geschwulstmasse zusammen 37 Millimeter; die Ausdehnung der Geschwulst im Innern des Auges nach vorn (von der am weitesten vorgerückten Stelle bis zum Eintritt des Opticus gemessen) 20 Millimeter; der Raum, auf welchen Glaskörper, Linse und vordere Kammer zusammengedrängt sind, hat also nur 10 Millimeter im Tiefendurchmesser.

Eine derartige Vergrösserung des Bulbus—normal beträgt der grade Durchmesser von vorn nach hinten 23—26 Millimeter (Desmarres-Brucke) und der horizontale äquatoriale 22,5—26 Millimeter — musste natürlich durch die Ausfüllung der Orbita die obigen Symptome, Protrusion des Bulbus, Unbeweglichkeit, starke Stauung in den Venen der Conjunctiva und der Episclera hervorbringen.

Die Veränderungen, welche die Entwickelung einer solchen Geschwulst an den übrigen Theilen des Auges hervorbringen musste, werden am besten gleichzeitig besprochen mit den Verhandlungen über die Art, wie die Ausbreitung der Geschwulst vor sich gegangen und wie die vorliegende Configuration derselben zu Stande gekommen ist.

Der Tumor ist unzweifelhaft von der Chorioidea ausgegangen und zwar ist der Anfang seiner Entwickelung an den hinteren, äusseren, unteren Theil derselben zu verlegen. Man kann dies schon aus der Anamnese schliessen, wonach sich eine Gesichtsfeldbeschränkung nach oben einstellte, unzweifelhaft durch die Netzhautablösung, welche der unten

und hinten sich entwickelnde Tumor veranlasste. Indem nun die Geschwulstbildung in der Chorioidea, als dem ihr günstigsten Boden vorzugsweise Fortschritte machte, wurde die Netzhautablösung total. Da nun die Vergrösserung des Tumor vorzugsweise auf Kosten des wenig resistenten Glaskörpers vor sich ging, so wurde die am Opticus haftende Retina trichterförmig gefaltet und weil sie in dieser Gestalt bei ihrem zweiten Befestigungspunkt an der Ora serrata ein Hinderniss für das Fortschreiten der Geschwulst in der Mitte und an den Seiten bildete, bewirkte sie die mittlere Einziehung, welche die Geschwulst vorn zeigt und die bogenförmige Begrenzung, welche dieselbe auf dem Durchschnitte darbietet. Dass nun die mittlere Einziehung ziemlich weit nach der nasalen Seite hinüber verschoben erscheint, spricht entschieden dafür, dass der erste Anfang der Geschwulst etwas temporalwärts vom Opticus stattgefunden hat.

Nachdem nun auf diese Weise das Innere des Auges von dem Tumor zum grössten Theile ausgefüllt war (ein Stadium, wo die Fortentwickelung eine Zeit lang scheinbar stillstehen kann wegen des allseitig gleichen starken Widerstandes), erfolgte der Uebergang der Geschwulst auf die Sclera. Es entwickelten sich nun, sei es durch directe Fortpflanzung von Geschwulstzellen zwischen den Lamellen der Sclera, sei es durch wandernde Zellen, sei es endlich durch Anregung zur Proliferation, welche die Elemente der Sclera selbst erfuhren, bedingt, in der Sclerotica Heerde, welche dieselbe in zwei Lamellen spalteten und auf diese Weise den Durchbruch nach aussen vorbereiteten. Die anderen Arten der Verbreitung der Geschwülste, wie die Bildung secundärer Knoten auf der Aussenfläche der Lederhaut und die allmäliche Usur der Sclera von innen scheinen in unserem Falle weniger in Betracht zu kommen. Besonders eclatant tritt

uns die erste Verbreitungsart entgegen in der Geschwulstabtheilung, welche nasalwärts sich in der Sclera bildete. (Vergleiche die Abbildung.) Die Sclerotica ist von derselben fast in zwei gleich dicke Lamellen gespalten. An dem inneren Theile ist nirgends ein directer Zusammenhang mit der inneren Geschwulst makroskopisch zu sehen. Auf dieselbe Weise ist unzweifelhaft der Durchbruch auf der temporalen Seite zu erklären, obgleich diese Auffassung auf den ersten Anblick etwas gewagt erscheint. Man möchte anfangs fast glauben, die Sclera sei dort gewaltsam gesprengt worden und der Inhalt hervorgequollen. Jedoch abgesehen davon, dass dies mit der Verbreitungsweise der Tumoren und ihrem Wachsthum nicht im Einklange stände, stellt sich uns bei näherer Betrachtung die Sache doch anders dar. Der Umbeugungswinkel, welchen die Sclera an ihrem hinteren Theile macht, ist so scharf und spitz, dass man daraus schon schliessen müsste, dass die Resistenz derselben von der Stelle ab, welche dem Scheitel dieses Winkels entspricht nach vorn hin ganz plötzlich eine geringere war, auch wenn die, um ein Beträchtliches geringere Dicke des umgeschlagenen Theiles der Sclera uns nicht direct zeigte, dass nicht die ganze Lederhaut, sondern nur eine Lamelle derselben nach aussen vorgedrängt ist. Ausserdem erscheint am Scheitel des Umbeugungswinkels nach vorn zu eine geringe Ausfaserung. Wir müssen also annehmen, dass eine Geschwulstmasse, welche sich zwischen den Lamellen der Sclera immer stärker und üppiger entwickelte ihre äussere Umgrenzung nach beiden Seiten umgeschlagen hat, während die innere Lamelle, welche sowohl den Druck der aussen sich entwickelnden, als auch den der inneren nachrückenden Geschwulstmassen auszuhalten hatte, durch Druckatrophie oder vielleicht auch durch Aufgehen ihrer Elemente in Geschwulstelemente zu Grunde

ging. Ein kleiner Rest derselben macht sich durch die oben erwähnte Ausfaserung an der Umschlagstelle geltend. Nachdem dann durch die excessive Entwickelung des Tumor nach aussen die äussere Lamelle in ihren mittleren und seitlichen Theilen ebenfalls grösstentheils geschwunden war, entwickelte sich die Geschwulst auch nach hinten an der äusseren Fläche der Sclera und zur Seite des Opticus. Die Abstammung dieses Theiles der Geschwulst ist weniger klar, da die Sclera grade an dieser Stelle verschiedene Usuren und Verdünnungen zeigt, welche die Erklärung einer directen Fortpflanzung von innen nicht fern legen. Jedenfalls hat er nicht denselben Ursprung, wie das kleine Geschwülstchen an der anderen Seite des Opticus, denn dieses liegt innerhalb dessen Scheide, während auf der anderen Seite die Opticus-Scheide noch dem Nerven anliegt und sogar eine Verdickung erfahren zu haben scheint, namentlich an der Stelle des Uebergangs der äusseren Scheide in die Sclera.

Was die Veränderungen betrifft, welche die Geschwulst an den einzelnen Theilen des Auges hervorbrachte, so sind diese schon theilweise im Vorhergehenden enthalten.

Von der Retina, welche bei der oben erwähnten Rolle, die sie beziehentlich der Gestaltung des Tumor spielte, eine starke Dehnung und bedeutenden Druck von allen Seiten auszuhalten hatte, ist in Folge dessen nichts mehr in der Geschwulst aufzufinden. Der Glaskörper ist auf den sehr kleinen vorderen Raum zusammengedrängt. Ein Theil desselben, welcher verflüssigt war, floss beim Aufschneiden des Auges aus und es blieben nur noch verschiedene dichte Membranen zurück, welche der vorderen Fläche des Tumor anliegen. — Die Linse ist, wie schon erwähnt, cataractös und zwar ist die Trübung eine gleichmässige diffuse. Die Linse hat ihre normale Form und Grösse, zeigt eine ausge-

sprochene Verdickung der Vorderkapsel und liegt weit vorgedrängt der flachen Cornea fast an. — Von der Chorioidea ist die ganze hintere Abtheilung, so weit der Tumor reicht, vollsändig in die Geschwulst aufgegangen und letztere erscheint innig mit der Sclera verwachsen. Nur in dem vorderen Abschnitte besteht dieselbe noch in der Nähe des Ciliarkörpers und zwar in einiger Entfernung von dem Uebergang in Geschwulstmasse intact. — Der Ciliarkörper ist wohl erhalten und zeigt keine wesentlichen Veränderungen; ebensowenig die tief braungefärbte Iris. Die Sclerotica, deren Veränderungen schon beschrieben sind, zeigt an verschiedenen Stellen Usuren, welche von innen nach aussen in das Gewebe hineinragen und besonders auffällig am hinteren Theile in der Nähe der Umschlagstelle und gegenüber dem kleinen Geschwülstchen innerhalb der Opticus-Scheide sind.

Eine Verdickung findet sich, wie gesagt, an der Stelle, wo die Opticus-Scheide an der temporalen Seite in die Sclera übergeht.

Die Cornea zeigt ausser der Gestaltveränderung nichts Besonderes. Die Conjunctiva ist an verschiedenen Stellen verdickt und die Gefässe in derselben stark erweitert. Der Opticus zeigt die Veränderungen der grauen Degeneration, jedoch ist in seinem Innern nirgends Pigment zu finden. In dem orbitalen Fette finden sich ebenfalls keine Andeutungen einer weiteren Fortpflanzung der Geschwulst, so dass also vollkommen im Gesunden operirt wurde.

Fassen wir nun die Geschwulst selbst ins Auge, so fällt uns bei makroskopischer Betrachtung vor Allem der bedeutende Gefässreichthum in die Augen. Ueberall starren uns die Querschnitte und Längsschnitte von Gefässen entgegen (siehe Fig. I), welche desshalb vorzugsweise so in die Augen fallen, weil ihre scheinbar sehr dicken Wandungen

kein Pigment besitzen. Dieses ist vielmehr in den Räumen, welche zwischen diesen hellen Gefässumgränzungen liegen, angehäuft und es kommt auf diese Weise ein marmorirtes Aussehen zu Stande. Wegen der Starrheit der dicken Wandung sind die Lumina der Gefässe auf dem Durchschnitte klaffend geblieben und erscheinen daher auf der Zeichnung als centrale schwarze Punkte, obschon in dieser Gegend kein Pigment sich befindet. Die Gefässdurchschnitte zeigen die verschiedensten Grössen vom kaum mit blossem Auge Bemerkbaren bis zu der Dicke von einem Millimeter (inclusive der scheinbaren Wandung), wovon dann das klaffende Lumen meist ungefähr ein Drittel beträgt. Diese beträchtliche Dicke erreichen sie jedoch nur in den peripherischen Theilen der Geschwulst. Dort kann man die Gefässe, welche in ihrer Wandung ein Gewebe von ziemlicher Resistenz besitsen, mit der Pincette fassen und auf kurze Strecken aus ihrer weniger resistenten Umgebung herausheben und auf diese Weise isoliren. Würde man diese Manipulation an allen Gefässen machen, so zerfiele der ganze Tumor in vielfach gewundene Gefässe, welche an ihrer Aussenfläche die Reste des zerbröckelten pigmentirten Gewebes trugen. Nach der Mitte der Geschwulst hin, in der Nähe des Opticus werden die Lumina der Gefässe immer kleiner und lassen sich zuletzt makroskopisch nicht mehr erkennen. In demselben Maasse nimmt die Breite ihrer ungefärbten Wandung ab, so dass also die pigmentirten Theile immer näher aneinander rücken und dadurch der Geschwulst dort ein ganz anderes Ansehen verleihen. Es erscheint daher durch das dort in relativ viel grösserer Menge vertretene körnige, schwarzbraune Pigment der Tumor selbst tiefer schwarz. Das Gewebe wird daselbst körnig und leichter zerstörbar.

Die beiden kleineren Geschwulstabtheilungen, welche

isolirt erscheinen, tragen den Charakter der peripheren Theile der Hauptgeschwulst, nur dass die Gefässe nicht ganz so stark entwickelt sind. Das Geschwülstchen unter der Opticus-Scheide dagegen verhält sich mehr wie der centrale Theil der Hauptgeschwulst. Die Consistenz der verschiedenen Theile des Tumor hängt von der Grösse der Gefässe und dem davon abhängigen Blutreichthum ab.

Die mikroskopische Untersuchung der Geschwulst auszuführen, hatte ich bald nach erfolgter Operation Gelegenheit.

Der durchschnittene Bulbus wurde alsbald nach der Exstirpation in Müllersche Flüssigkeit gelegt. Seine sehr weiche Consistens erlaubte anfangs nicht Schnitte zu machen. An Zerzupfungspraeparaten stellte sich nun heraus, dass die scheinbaren Gefässwandungen aus Spindelzellen bestehen, mit wenig oder ohne sichtbare Zwischensubstanz. Die Spindelzellen zeigen lange, selten doppelte Ausläufer, grossen scharf begrenzten Kern und ebenfalls grosses glänzendes Kernkörperchen, welches meist einfach ist und immer central im ovalen Kerne liegt. Die Zellen lassen sich unschwer isoliren und zeigen hie nnd da in ihren Ausläufern kleinere und grössere Pigmentkörner (Fig. II. c), welche zuweilen den ganzen Ausläufer ausfüllen und zu einem dicken Strange auftreiben. Es finden sich dann eine Menge von rothen Blutkörperchen, welche meist kugelig geworden sind und nur hie und da noch die centrale Depression zeigen. Viele von diesen, auch solche, welche dic centrale Depression noch haben, sind viel dunkler als normal gefärbt, und so findet man alle Schattirungen von dem matten Rothgelb der normalen bis zu dem dunklen Braungelb von Körperchen, welche in Form und Grösse genau mit den obigen übereinstimmen. Daneben finden sich dann noch eine Menge kleinerer Pigmentkörperchen, die kugelige oder unregelmässige Gestalt haben,

aber sämmtlich eine dunkle Färbung besitzen (Fig. II). Alle diese in den zerzupften Praeparaten frei vorkommenden Gebilde finden sich dann noch vereinigt (Fig. II) vor in zellenähnlichen Gebilden, welche sich massenhaft im Gesichtsfelde finden und welche bei ihrer viel bedeutenderen Grösse, ihrer Kugelform und dem Mangel eines Kernes (wenigstens ist derselbe nicht aufzufinden) alle Aehnlichkeit mit Geschwulstelementen verloren haben. Diese zellenähnliche Gebilde enthalten meist 3—10 und mehr von den dunkler gefärbten braungelben Körperchen von der Grösse und Form der Blutkörperchen und ausserdem noch viele kleinere Pigmentkörner in einer feinkörnigen Grundsubstanz eingebettet. Diese ist meist spärlich und umgiebt die eingeschlossenen Pigmentkörner knapp (Fig. II. b). In anderen Fällen ist sie reichlicher und zeigt kurze, dicke Ausläufer (Fig. II. a), die Grösse ist je nach der Anzahl der enthaltenen Körperchen verschieden. Trotz eifrigen Suchens gelang es mir jedoch nie, noch normal geformte Blutkörper in derartigen Zellen zu finden. Schon die helleren, den Blutkörpern in ihrer Farbe sich näher anschliessenden Körner waren sehr selten. (Fig. II. a).

Ich habe diesen Verhältnissen eine längere Aufmerksamkeit geschenkt wegen der Frage der Pigmentation, auf welche ich später zurückkommun werde.

Nachdem nun ein Theil der Geschwulst in Spiritus so weit erhärtet war, dass ich Schnitte davon bereiten konnte, zeigte sich, dass die Geschwulst, abgesehen von den Pigmentzellen, durchweg aus Spindelzellen besteht, welche nach dem Lumen der Gefässe hin sich concentrisch anordnen und dichter aneinander drängen, so dass sie dort schmäler und ihre Kerne länglicher oval erscheinen. Die Spindelzellen lassen sich bis an den Rand des Lumens erkennen und ihre Kerne

durch Carmin färben. Das Pigment zeigt sich gegen das Lumen hin immer spärlicher und fehlt in der Nähe desselben ganz. In dichten Massen ist es dagegen angehäuft an den Stellen, welche von den Gefässlumina überall am weitesten entfernt sind. Es stellt dieselben Gebilde dar, welche in zerzupften Präparaten sich vorfanden (Fig. III). Die einzelnen Körner, welche in den Kugeln bemerkbar sind, haben nie eine bedeutendere Grösse als Blutkörperchen. Derartige Pigmentzellen liegen an vielen Stellen so dicht, dass ein Gewebe dazwischen nicht mehr zu bemerken ist. An den lichteren Stellen dagegen erkennt man das Gewebe leicht als aus denselben Spindelzellen bestehend, wie an den unpigmentirten Stellen. Spindelzellen, welche noch ihre Form beibehalten, enthalten selten Pigment. Freie, nicht in den oben erwähnten kugeligen Zellen vereinigte Pigmentkörner finden sich ebenfalls selten und die grosse Menge derselben, welche sich in zerzupften Präparaten vorfand, rührte also sicher von der Präparation her.

Durch die eigenthümliche Anordnung des Pigments wird also erstens das marmorirte Aussehen der Geschwulst und zweitens das makroskopische Verhalten der Gefässe bedingt.

Das Verhalten der Geschwulst ist in allen Beziehungen an allen Stellen im Wesentlichen dasselbe. Der Unterschied im Aussehen ist nur bedingt durch die Weite der Gefässe und die Pigmentation, welche aber in ihrer gegenseitigen Anordnung immer dasselbe Verhältniss zeigen, so dass die tiefer gefärbten Stellen bei schwacher Vergrösserung ähnlich aussehen, wie die lichteren peripherischen Theile bei makroskopischer Betrachtung.

Nach diesem Befunde muss also der Tumor für ein reines melanotisches Spindelzellen-Sarcom erklärt werden. Zu seiner Charakteristik gehört aber noch vor Allem der

enorme Reichthum an weiten Gefässen und die Anordnung des Pigments.

In Vorstehendem wäre also der Verlauf und das anatomische Verhalten nebst der Entwickelung des Falles dargelegt. Es erübrigt nun noch eine Besprechung der Eigenthümlichkeiten, welche derselbe gegenüber anderen ähnlichen zeigt.

Die Entwickelung der Geschwulst im Auge selbst zeigt, wie gesagt, in klinischer Hinsicht nichts vom gewöhnlichen Verlaufe intraocularer Tumoren Abweichendes. Anfangs unter den Symptomen einer Netzhaut-Ablösung, später unter denjenigen eines chronischen Glaukoms verlaufend, gab er, wie dies ebenso häufig als begreiflich ist, Anlass zur Verwechselung mit diesen Krankheiten und wurde in Folge dessen während eines jahrelangen Bestehens nicht erkannt. Die Umstände, welche vor derartigen Verwechselungen schützen, sind in einem Aufsatze (Zusätze über intraoculare Tumoren von Prof. v. Gräfe) in dem Archiv für Ophthalmologie XIV. 2 dargelegt. In dieser Hinsicht kann unser Fall von praktisch Wichtigem nur das bieten, dass die Entwickelung eines melanotischen Tumor an einer anderen Stelle des Körpers, kurz vor dem Auftreten der Symptome, welche den Verdacht auf einen Tumor im Auge erregen, durch die Möglichkeit eines Zusammenhanges diesen Verdacht bestärkt. Wenn man aber bedenkt, dass vorliegender Fall der erste derart beobachtete ist, so verliert obiger Umstand fast vollständig seine Bedeutung.

In Anbetracht dieses Alleinstehens unseres Falles ist auch Vorsicht bei der Auffassung desselben anzurathen.

Sicher steht, dass ein Jahr vor dem, dass die Erscheinungen am Auge sich geltend machten, der kleine melano-

tische Tumor auf der Wange sich entwickelte. Derselbe könnte nun entweder überhaupt nicht mit dem Tumor im Auge im Zusammenhang stehen. Dagegen aber spricht seine Farbe und sein Blutreichthum, welche auf Malignität schliessen lassen (bis jetzt ist allerdings noch kein locales Recidiv aufgetreten); ferner das Auffallende in der Zeitfolge der beiden Tumoren, oder er könnte gleichzeitig mit der Entwicklung des Tumor im Auge entstanden sein. Dagegen jedoch spricht, dass eine Geschwulstentwickelung im Auge doch nicht leicht ein Jahr lang latent bleibt wegen der schon früh eintretenden Netzhautablösung durch Exsudate — oder endlich der Zusammenhang ist so, wie er sowohl durch die Zeit des Auftretens, als die Natur der Geschwülste am wahrscheinlichsten ist, das heisst, die später sich geltend machende Geschwulst steht in einer gewissen Abhängigkeit von der ersten.

Prof. Virchows allgemeiner Satz (Krankhafte Geschwülste. Band I, pag. 69): „Man kann fast so weit gehen, zu sagen, dass fast alle diejenigen Organe, welche eine grosse Neigung zu protopathischer Geschwulstbildung zeigen, sehr geringe Neigung zu metatastischer darbieten und umgekehrt" schliesst schon in dieser Fassung Ausnahmen nicht aus. Am wenigsten kann man die Annahme einer Ausnahme zurückweisen bei einer Geschwulstform wie die Melanome, bei welchen mehr als bei anderen die Frage einer Dyskrasie an uns herantritt: eine Frage, welche durch die verschiedensten Beobachtungen (Virchow, krankhafte Geschwülste. Bd. II, Seite 273 u. folg.) gestützt wird zu Gunsten des constitutionellen Charakters.

Ausserdem und noch viel eindringlicher spricht für die Möglichkeit einer secundären Entwickelung eines melanotischen Sarkoms im Auge, oder mindestens für eine Beziehung

desselben zu der sich in der Haut entwickelnden der Umstand, dass zwischen dem Pigmente in der Haut und dem der Chorioidea und Iris und dem der pia Mater des Gehirns gewisse Beziehungen bestehen (Virchow, krankhafte Geschwülste. Bd. II, pag. 119 ff.). Für normale Zustände sind die Beziehungen offenbar (braune Iris und dunkler Augenhintergrund bei Menschen mit brauner Hautfarbe etc.) und auch für wesentlich hyperplastische Zustände sind sie vielfach nachgewiesen, namentlich für das Pigment der pia Mater und dasjenige der Haut. (Rokitansky, allgem. Wiener med. Zeitung 1861.) Da nun aber von den einfach hyperplastischen Zuständen bis zu den Sarkomen eine ununterbrochene Reihe besteht, so dass man oft in die Lage kommt, keine Gränzen aufstellen zu können (Virchow), so ist es nicht mehr wie billig, den bestehenden Zusammenhang von dem normalen Verhalten auch in dem betreffenden Falle auf die pathologische Sarkombildung zu übertragen.

Die Möglichkeit einer secundären Entwickelung von Tumoren im Inneren des Auges von der Haut aus kann also, wenn obiger Zusammenhang zugegeben wird, nicht wohl geläugnet werden und wenn dies der Fall ist, so haben wir auch keinen Grund zu zweifeln, dass der Sachverhalt in unserem Falle wirklich so ist.

Obschon ich durch obige Gründe nicht allen Zweifel über das gegenseitige Verhalten beider Geschwülste beseitigen kann, so glaube ich doch, dass Gründe genug vorhanden sind, eine hohe Wahrscheinlichkeit für obige Behauptung sicher zu stellen. Wie leicht man bei der bekannten starken Malignität der Melanome sich über den jedesmaligen Zusammenhang irren kann, beweist die Behauptung Polands, welcher alle Melanome des inneren Auges für secundär erklärte. Wenn auch diese Ansicht offenbar widerlegt ist, so liegen doch

keine schlagenden Gründe vor, welche entscheiden, ob die sogenannten secundären melanotischen Geschwülste in der Leber etc., welche nach den Melanomen des Auges auftreten, in wirklicher Abhängigkeit von den letzteren stehen, oder ob sie aus gemeinschaftlicher Dyskrasie hervorgehen, oder ob die Geschwülste sofort multipel auftreten (v. Gräfe). Wenn also hier sogar die Beweise fehlen, wo man doch allgemein annimmt, dass die Knoten in der Leber als Metastasen aufzufassen sind, so wird es in unserem seltnen Falle um so schwieriger sein, solche vorzubringen.

Was den Naevus congenitus auf der Wange betrifft, so gehört derselbe sicher in eine von den Kategorien, bei welchen auch die Cutis pigmentirt ist (also in die 2. oder 4. Kategorie, welche Virchow aufstellt), indem nur aus solchen sich eine melanotische Geschwulst entwickeln kann, welche ja aus der Cutis hervorgeht. Die Entstehung von Geschwülsten auf derartigen Mälern ist bekanntlich nicht selten. Diese gehören entweder den Cancroiden oder den Sarcomen an. In unserem Falle kann kaum ein Zweifel darüber bestehen, dass die Geschwulst ein Sarcom war, da dieselbe schwarzbraun gefärbt war und stark blutete. Da die Mehrzahl derartiger Tumoren den Sarkomen angehört, nur selten Carcinome auf solchen Mälern vorkommen (Virchow), so wird das Erstere wohl der Fall gewesen sein. Da der Arzt, welcher die Geschwulst abgebunden, dieselbe nicht aufbewahrt hat, so kann ich leider nichts ganz Sicheres über diesen Punkt sagen.

Die Ursache der Entstehung dieser Geschwulst auf dem Naevus ist in unserem Falle nicht klar. Häufig sind es Reize, welche derselbe von Seiten der Kleidungsstücke etc. zu erleiden hat. (Virchow, krankhafte Geschwülste. II, p. 230.) Häufig ist der Grund nicht bekannt. In einigen Fällen endlich ist auch eine erbliche Disposition zu der Erkrankung an

ererbten Mälern beobachtet worden. (Norris-Virchow, krankh. Geschw. p. 234).

Diese letzte Beobachtung räth in Bezug auf den Satz, welchen Prof. v. Gräfe im Archiv für Ophth. XIV, II, p. 143) ausspricht, ein wenig Vorsicht an. Dieser lautet: „Die Heredität wird zuweilen allgemeinhin den malignen Geschwülsten zugeschrieben, allein es scheint, dass sie nur ganz bestimmte und bestimmt localisirte Species trifft. So könnte ich in sämmtlichen Fällen von Aderhautsarkom nicht ein einziges Mal durch directe Beobachtung oder durch Nachforschen Wiederholungen der Krankheit in einer und derselben Familie constatiren.“ Denn wenn wirklich, wie dies hier die höchste Wahrscheinlichkeit verlangt, Aderhautsarkome secundär von Sarkomen der Haut ausgehen können, so könnte doch die Erblichkeit in einzelnen wenigen Fällen in Betracht kommen, da die Melanome der äusseren Haut zum bei Weitem grössten Theile aus pigmentirten Mälern hervorgehen und letztere ja sehr häufig erblich in Familien vorkommen. In unserem Falle konnte nichts derart nachgewiesen werden und es bestätigt sich hier also im Grossen und Ganzen wieder der obige Ausspruch v. Gräfes, welcher als auf eine Erfahrung von gegen 100 Fälle gestützt seine praktische Gültigkeit immer behalten wird.

Ueber die Art der Uebertragung der Geschwulst von der Haut auf die Chorioidea lässt sich auch hier nichts Gewisses sagen. Die Lymphdrüsen waren, wie dies bei den Sarkomen die Regel ist, in der Umgegend frei von Affectionen. Man hat aus diesem Umstande geschlossen, dass das Blut vor Allem der Träger des Seminiums der Sarkome sei, konnte aber nie daran ein anatomisches Substrat für dasselbe finden. In unserem Falle scheint es ebenfalls auf die Gegenwart eines zur Geschwulstbildung anregenden Princips im Blute

herauszukommen, welches anfangs nur die mehr gleichartigen Zellen zur Proliferation reizt. (Uebereinstimmung der Pigmentzellen der Chorioidea, Iris, der Haut, der pia Mater) und später erst heterologe Gewebe mit in den Process zieht. (Virchow, krankh. Geschw. S. 253.) Da aber, wie in vielen anderen Fällen, so auch hier die Entwicklung von Tochterknoten gradenwegs der allgemeinen Stromrichtung entgegen stattfindet, so muss man doch auch noch die wandernden Zellen, welche von v. Recklinghausen und Virchow in pathologischen Bildungen nachgewiesen sind, zur Erklärung zu Hülfe nehmen. Aber auch diese können nur in der Weise die Dissemination vermitteln. dass sie die Träger eines Reizes sind, welcher die übrigen Gewebe zur Proliferation anregt und zwar wieder zuerst die homologen und dann die heterologen.

In ähnlicher Weise müssen wir die specielle Verbreitungsweise der Geschwulst im Innern des Auges und seine Fortpflanzung nach aussen auffassen. Der letztere Vorgang wird vorzugsweise auf dreierlei Art beobachtet. (Virchow, krankhafte Geschw. II, p. 281. v. Gräfe, Zusätze über intraocul. Tum. im Arch. f. Ophth. XIV. 2. p. 123.) Entweder setzt sich die Geschwulst durch directe Continuität auf den Nervus opticus fort, indem schwarze Züge in dem Perineurium auftreten, oder es erfolgt ein wirklicher Durchbruch der Sclera oder Cornea, oder endlich es entstehen jenseits der Sclera ohne Durchbruch Knötchen, welche nach Virchow selten mit dem intraoculären Tumor in deutlichem Zusammenhang stehen; bei welchen man nach v. Gräfe die völlig intacte Sclera zwischeninnen liegend finden kann.

Nach den Untersuchungen von Knapp (intraoculäre Geschwülste 9. und 10. Fall) würden die erste und letzte Art der Verbreitung in ihrem Wesen auf dasselbe zu-

rückzuführen sein. Es gelang nämlich diesem Forscher mehrere Male bei scheinbar unabhängigen episcleralen Knötchen eine directe Continuität der Geschwulstelemente durch die Sclera hindurch, wenn auch auf verschiedenen Irrwegen, nachzuweisen. Wenn es also wahr ist, dass in solchen Fällen eine positive Beobachtung mehr werth ist, als hundert negative, so müssen wir diese Art der Verbreitung in diesem Falle annehmen, dürfen aber nicht vergessen, dass andere metastatische Knoten von melanotischen Geschwülsten an entfernteren Orten entstehen, ohne eine solche directe Continuität. (Auftreten secundärer Knoten in der Nähe von Melanomen der Haut, bei Melanomen des Auges an der Schädelbasis etc. etc.) In diesem Falle also muss doch eine andere Erklärung herbeigezogen werden. (Siehe oben). Da aber, was in dem einen Falle geschieht, auch in dem anderen möglich ist, so kann man in dem Falle, wo eine directe Continuität nicht offenbar ist, mit demselben Rechte die oben erwähnten Arten der Fortpflanzung annehmen. Auf welche Weise nun „die wirklichen Durchbrüche" erfolgen, lehrt uns der vorliegende Fall sehr schön. Indem die Geschwulstzellen entweder durch continuirliche Proliferation sich zwischen den Lamellen der Sclera verbreiten (Knapp) oder als wandernde Zellen ebendahin gelangen (Recklinghausen, Virchow), vermehren sie sich theils selbst, theils regen sie die zelligen Elemente der Sclera zur Proliferation an (man sieht daselbst die Zellen sich vergrössern und die Kerne sich vermehren, nach Virchow). Auf diese Weise entstehen taschenförmige Heerde in der Dicke der Sclera, welche sich immer mehr vergrössern und so den Durchbruch vermitteln. Bei dem Schwund der Sclera kommt aber nicht allein das Aufgehen derselben in Geschwulstmasse in Betracht, sondern auch die Atrophie durch Druck, denn eine sich vergrössernde Zelle

muss bei beschränktem Raume, wie er doch in dem Falle obwaltet, immer einen Druck auf benachbartes Gewebe ausüben, eine Beeinträchtigung, welche dasselbe nach anderen vielfachen Erfahrungen nicht lange erträgt. Dieser Art des Durchbruchs analog wäre diejenige, wo die Sclera an einer circumscripten Stelle von innen durch Proliferation ihrer Elemente dünner würde und dann die dünner gewordene Stelle von nachrückenden Geschwulstmassen hervorgebaucht und atrophisch würde. Diese Art des Durchbruchs ist in unserem Falle an verschiedenen Stellen wenigstens vorbereitet. Dem Wesen nach sind also auch die zwei letzteren Arten der Verbreitung nach aussen gleich, mag man nun der Ansicht Knapps folgen oder die ältere Erklärung annehmen. In dem einen Falle entwickelt sich der secundäre Heerd nur mehr oder weniger weit nach aussen in der Dicke der Sclera, welcher in dem andern ganz ausserhalb derselben als episcleraler secundärer Knoten erscheint. Nimmt man für alle Fälle die Erklärung Knapps an (in Fällen, wo kein Zusammenhang zu finden ist, kann man dies ja leicht auf die Untersuchung schieben, denn man kann unmöglich so viele Schnitte machen, bis man endlich den Zusammenhang, welcher ja auf den verschiedensten Kreuz- und Quergängen zu Wege kommen kann, gefunden hat), so ist die Art der Verbreitung in allen Fällen dieselbe.

In unserem Falle scheint das Geschwülstchen unter der Scheide des Opticus auf demselben Wege zu Stande gekommen zu sein als der ist, welchen v. Gräfe und Virchow für die Fortsetzung der Geschwulst nach dem Opticus hin angeben, obgleich keine schwarzen Züge am Perineurium des Opticus zu finden sind.

Es wäre nun noch Einiges über den Ort, wo der Durch-

bruch stattfindet oder, wo die Verbreitung der Geschwulst nach aussen erfolgt, zu sagen.

Es sind bei diesem Vorgang vorzüglich drei Factoren im Spiele: einmal der Widerstand der umgebenden Theile, mag dieser nun in der Festigkeit des Gewebes beruhen, welche einem Drucke von innen nicht leicht nachgiebt, oder in der Schwierigkeit, die auf ein Minimum des Lebens reducirten Zellen zur Proliferation anzuregen, oder endlich in der Dichtigkeit des Gewebes, welche den Durchgang von disseminirenden Zellen nicht leicht erlaubt; zweitens die Intensität der Einwirkung des Tumors, welche hauptsächlich in dem Gefäss- und Saftreichthum desselben ihren Ausdruck finden wird; endlich drittens die Zeitdauer dieser Einwirkung an einer bestimmten Stelle. Letztere hängt lediglich von dem Orte ab, wo sich die Geschwulst in der Chorioidea entwickelt. Der Durchbruch kann demgemäss an allen Stellen der Sclera erfolgen, denn es kann sich eine Geschwulst an allen Theilen der Chorioidea entwickeln. So sahen wir in unserem Falle die Perforation der Sclera an der Stelle erfolgen, an welche wir auch aus anderen Gründen den Ursprung des Tumor verlegten. Wenn in einem anderen Falle die Zeit der Einwirkung des wachsenden Tumor an einer bestimmten Stelle weniger in Betracht kommt, z. B. bei rasch wachsenden Tumoren, so wird, nachdem die geringen Widerstand bietenden Gewebe rasch verdrängt sind, die Sclera noch wenig verändert sein an der Stelle des ersten Anfangs der Geschwulst; es wird also dann der Durchbruch mehr von der physiologischen Dignität der Sclera und Cornea in Bezug auf Resistenz gegen den Tumor abhängen. Demgemäss sehen wir daher bei vollständiger Ausfüllung des inneren Auges Durchbrüche durch die Cornea oder den vorderen Theil der Sclera erfol-

gen (v. Gräfe, Arch. f. Ophth. XIV. 2. p. 124), meist gleichzeitig mit Fortpflanzung durch die Lamina cribrosa auf den Sehnerven. An dieser Stelle zeigt die Sclera auch bei anderen Einwirkungen von innen, welche alle Gewebsabtheilungen gleichmässig treffen, die geringste Resistenz (Ruptur des vorderen Scleraltheils bei Stössen auf den Bulbus).

Dass an dem hinteren Theile der Sclera hauptsächlich die secundären episcleralen Knoten sich finden, während an dem vorderen Theile vorzugsweise wirkliche Durchbrüche stattfinden, liegt wahrscheinlich darin, dass die Gefässdurchtritte, welche am hinteren Pol der Sclera mehr senkrecht zu der Ebene derselben erfolgen und auch viel zahlreicher sind, während sie in den äquatorialen Gegenden sehr schief zu derselben liegen, das Gefüge der Sclera in der Weise beeinflussen, dass dasselbe hinten einen schnellen Durchtritt des Seminiums nach aussen erlaubt, während in den äquatorialen Theilen mehr eine interlamelläre Entwickelung begünstigt wird.

Entwickelt sich endlich ein Tumor an dem hinteren Theile der Chorioidea nicht sehr schnell, so werden zwei Momente eine frühe Ausbreitung auf das Perineurium und die Lamina cribrosa begünstigen: einmal der geringe Widerstand, welchen dieselben gemäss ihrem lockeren Gewebe bieten und zweitens die lange Zeit der Einwirkung des Tumor. Daher erklärt sich denn die Beobachtung, dass die Fortpflanzung der Geschwulst auf den Nervus opticus schon eintreten kann, wenn erst der geringere Theil des inneren Auges mit Geschwulstmassen gefülltist. (v. Gräfe, ebendaselbst.) Dieser Umstand ist von praktischer Wichtigkeit, da er dazu räth, den Opticus bei einer etwaigen Enucleation möglichst weit hinten zu durchschneiden.

Diese Regeln über den Ort des Durchbruchs oder die

Verbreitung der Geschwülste nach aussen werden natürlich mannigfach modificirt, wenn. wie dies nicht selten der Fall ist, eine intercurrente Phthisis bulbi die Entwicklung eines Tumor begleitet. Es werden in solchem Falle durch die entzündliche Neubildung die Widerstandsverhältnisse so geändert, dass grade der vordere Theil der resistentere wird und die Geschwulst also, und dies geschieht fast regelmässig, nach hinten sich entwickelt. (von Gräfe, ebendaselbst pg. 121.)

Was unseren Tumor in Bezug auf vorstehende Verhältnisse anlangt, so gehört derselbe nicht zu den rasch wachsenden, indem sein Beginn schon seit 5 Jahren datirt: demgemäss verhalten sich auch die Verbreitungen nach aussen (in der Mitte der Sclera und am Opticus). Der bedeutende Gefässreichthum, welcher für eine rasche Verbreitung sprechen könnte, ist nur an den peripheren Theilen und spricht dafür, dass nur zuletzt das Wachsthum ein so bedeutendes gewesen sei: ein Umstand, welcher mit der Anamnese stimmt, nach welcher die extrabulbäre Entwicklung erst seit Ostern vorigen Jahres diese Dimensionen angenommen hat. Von entzündlichen Veränderungen ist nichts wahrzunehmen. Die Trübung der Linse ist jedenfalls aus den Ernährungsstörungen derselben, welche durch den Tumor gesetzt werden, zu erklären.

Es bleibt nun noch übrig, über die Auffassung des Gewebes der Geschwulst, welches manches Eigenthümliche besitzt, etwas eingehender zu handeln.

Ich habe den Tumor für ein rein melanotisches Spindelzellensarkom erklärt und finde darin eine weitere Bestätigung des Satzes, welchen Professor v. Gräfe (Arch. für Ophth. XIV. 2), jedoch mit einiger Reserve ausspricht: „dass das Gesammte der Aderhautgeschwülste der Sarkom-Gruppe an-

gehöre", ein Satz, welcher durch die Befunde Knapps vielfach bestätigt wurde und nur hie und da eine Ausnahme erleidet.

Ungewöhnlich und in dieser Art meines Wissens noch nicht beschrieben ist der Umstand, dass sich an der Geschwulst leicht, scheinbar differenzirte Gefässe isoliren lassen. Dieser Umstand könnte anfangs leicht dazu verleiten, die Geschwulst für eine Gefässgeschwulst, ein Angiom zu erklären und seinen Ausgangspunkt in die Gefässe der Chorioides zu verlegen. Dieser Auffassung zur Stütze diente dann der Umstand, dass, wenn man die einzelnen Gefässe isolirt, eben kaum ein Zwischengewebe zurückbleibt, sondern die ganze Geschwulst aus dickwandigen weiten Gefässen zu bestehen scheint.

Wollte man den Tumor in dieser Weise auffassen, was aber nach der mikroskopischen Untersuchung nicht gut angeht, so müsste man zu constatiren suchen, dass derselbe von den Gefässen ausginge. Dies konnte jedoch nicht nachgewiesen werden, da die Gefässe der Umgegend, welche zwar eine starke Erweiterung durch die Stauung erlitten hatten, keinerlei sonstige Veränderungen zeigten. Ausserdem sind die Beobachtungen über Angiome des inneren Auges und namentlich der Chorioides äusserst mangelhaft und unsicher (Siehe Virchow krankhft. Geschwülste III. Bd., pg. 403.) Es ist jedoch kaum nöthig,, diese Gegengründe gegen obige Auffassung vorzubringen, da die mikroskopische Untersuchung fast zwingend auf die erste Auffassung führt und das Abweichende recht wohl erklärt werden kann. Um mich keiner Wiederholung schuldig zu machen, verweise ich also auf die Beschreibung des Tumor in dieser Beziehung.

Die Anwesenheit von Gefässen, das heisst von blutführenden Lücken im Sarkomgewebe, hat ja nichts Auffallendes,

im Gegentheil ist dies sogar das Gewöhnliche. Aber auch ein ganz auffallender Reichthum an solchen berechtigt nicht eine derartige Geschwulstform von den Sarkomen auszuschliessen, wenn das Sarkomgewebe in derselben sonst vorwaltet. So beschreibt Th. Leber (Arch. Ophth. XIV. 2) einen Fall von Spindelzellensarkom, welches durch weite cavernöse Bluträume sich auszeichnete und welches, ausser was die Anordnung des Pigments anlangt, mannigfache Aehnlichkeit mit vorliegendem Falle hat, namentlich in Bezug auf den Mangel von differenzirten Wandungen der Gefässe. (Es gelang nur hie und da eine ganz dünne Schicht eines feinfaserigen kernhaltigen Gewebes zu isoliren, welches ihre Innenfläche überzog.) — Knapp beschreibt ferner (Intraoculäre Geschwülste, Fall No. 14) ein weisses Aderhautsarkom, welches er ein teleangiectatisches Sarkom nennt. Obgleich nun bei diesem an den zahlreichen Gefässen der Geschwulst die verschiedenen Schichten der normalen Gefässe erkennbar waren (wenigstens an den grösseren) und obgleich es ihm sogar möglich war, von Arterien und Venen in der Geschwulst zu reden, so rechnet er doch noch mit Recht den betreffenden Tumor zu den Sarkomen, da der überwiegende Theil der Geschwulst aus Zellen bestand und neben grösseren wohl differenzirten Gefässen auch ein intermediäres Capillarnetz bestand: Umstände, welche dasselbe von wahren Angiomen unterscheiden. Von einer solchen hohen Entwicklung der Gefässe ist, wie gesagt, in unserem Falle nicht die Rede. Dieselben verhalten sich ebenso, wie es gewöhnlich in Sarkomen der Fall ist. Fragen wir uns also, auf welche Weise das so abnorm scheinende Verhalten zu Stande kommt, so kommen wir in zwingender Weise auf die Anordnung des Pigments.

Dasselbe ist, wie gesagt und wie an Figur III ersicht-

lich, vorzugsweise in grosser Menge an den Stellen angehäuft, welche die Mitte zwischen den Gefässlumina ausmachen, während die unmittelbare Umgebung der letzteren oft in ziemlicher Ausdehnung frei von Pigment ist. Seine Beschaffenheit ist meist grobkörnig und die groben Körner (welche jedoch nie die Grösse von Blutkörperchen überschreiten) sind ausserdem noch in grösseren zellenähnlichen Klumpen zu oft bedeutender Anzahl vereinigt. (Siehe Fig. III.) Die rundliche Form sowohl als die Grösse dieser an einzelnen Stellen in grosser Masse aufgehäuften Gebilde bewirkt, dass das Gewebe an Festigkeit verliert und brüchiger wird. Diese Beschaffenheit hat der centrale Theil der Geschwulst, welcher der stärkst pigmentirte ist in toto, der übrige weniger gefärbte aber nur an den besagten gefärbten Stellen. Bei einem Versuch, die Geschwulst zu zerreissen oder zu präpariren, werden also vorzugsweise diese Stellen nachgeben und auf diese Weise sich scheinbare Gefässwandungen isoliren lassen. Diese werden in ihrer äusseren Form von dem Verlauf der Blutkanäle in der Geschwulst abhängen, welcher hier, wie bei allen Sarkomen, vielfach geschlängelt und gewunden ist.

Dasjenige, was unseren Fall auszeichnet, wäre also nur die Anordnung des Pigments im Verhältniss zu den Gefässen. In der That scheint dies noch nicht häufig beobachtet worden zu sein. Meist wird zwar erwähnt, die Geschwulst sei „fleckig“ gewesen, viele oder „die meisten Zellen hätten kein Pigment enthalten“ oder sie habe ein „marmorirtes“ Aussehen gehabt, jedoch nie etwas Specielleres über den Ort im Verhältniss zu den Gefässen angegeben. Virchow leitet den Umstand, dass vielfach die Melanosarkome ungefärbte Stellen haben daher, dass letztere möglicherweise von ungefärbten Gebilden, wie Retina, Opticus Sclerotica, etc.. welche

an der Erkrankung Theil genommen, herstammten. Dem steht dann entgegen, dass an der ursprünglichen Chorioidealgeschwulst sich schon ungefärbte Stellen zeigen und in unserem Falle, wo das Verhältniss des Pigments zu den Gefässen so ausgesprochen ist, diese Erklärung nicht anwendbar ist.

Dass auf die Abhängigkeit des Pigments auch bezüglich seines Orts von den Blutkanälen bis jetzt so wenig geachtet wurde (denn ich zweifle nicht, dass dieselbe in vielen früher untersuchten sogenannten marmorirten Geschwülsten vorhanden war), ist desshalb auffallend, weil der Gedanke, dass das Pigment aus dem Blutfarbstoff hervorgehe, doch schon so lange mit Vorliebe gepflegt wird und bei andern Infiltrations-Zuständen z. B. der Verkalkung (Rindfleisch, pathol. Gewebelehre p. 38) Verhältnisse gefunden wurden, welchen denen in unserer Geschwulst analog sind. Dort tritt die Imprägnation mit Kalksalzen ebenfalls an den Mittellinien der Gefässterritorien zuerst ein, ein Umstand, welchen Rindfleisch sehr plausibel mit der Langsamkeit der Säftebewegung an diesen Stellen wegen des Fehlens der Lymphgefässe in Zusammenhang bringt.

Bemerkungen über die Lage des Pigments in Bezug zu den Gefässen an anderen Stellen werden häufiger gemacht. In der Milz z. B. findet sich das Pigment bei der Melanämie vorzugweise in den intervasculären Strängen, da wo das Blut am langsamsten strömt (Rindfleisch ibid. pag. 149). Ferner bei Pachymeningitis hämorrhagica findet sich dasselbe „in groben Körnern, welche zu 3—7 in grossen, runden Zellen vereinigt sind gerade in der Nähe der Gefässe, während die Mitte der Parenchyminseln frei bleibt.“ (Rindfleisch ibid. pag. 538).

Was das Pigment in Geschwülsten anlangt, so sind An-

gaben derart, wie gesagt, seltener. Th. Leber fand in dem schon erwähnten Falle von cavernösem Sarkom der Chorioides das Pigment hauptsächlich in der Umgebung der Gefässe. Die pigmentirten Zellen drangen dabei mehr weniger tief in das umliegende Gewebe ein, während der grösste Theil der Geschwulst nicht pigmentirt war.

Rindfleisch bemerkte an ungefärbten Krebsen, welche sich anfingen zu pigmentiren, den ersten Anfang der Pigmentation an den Epithelien der Gefässe und allmäliches Fortschreiten derselben nach dem Innern der Parenchyminseln. (Rindfleisch ibid. pag. 106.)

In allen diesen Fällen existirte also unzweifelhaft eine Abhängigkeit des Pigments bezüglich seines Ortes von den Gefässen, wie er in unserem Falle so offenbar zu Tage liegt. Zur Erklärung, dass der Farbstoff in unserem Falle vorzugsweise an den Mittellinien der Parenchyminseln gelegen ist, muss die Langsamkeit des Säftestroms daselbst herangezogen werden. Indem also der Farbstoff, sei es als diffuse Durchtränkung, sei es als blutkörperchenhaltige Zelle, sei es endlich als freies Blutkörperchen (was nach Cohnheim's Untersuchungen recht wohl möglich) in das Gewebe hereinkommt, folgt er dem allgemeinen Säftestrom und wird vorzugsweise zur Ausfällung oder zur Metamorphose in Pigment da Zeit haben, wo jener am langsamsten ist, d. h. an den überall möglichst weit von den Gefässen entfernten Regionen, wo die Vis a tergo am geringsten ist.

Dass in den anderen erwähnten Fällen es nicht die Mittellinien der Parenchyminseln sind, welche pigmentirt sind, kann einmal seinen Grund darin haben, dass der Säftestrom im Allgemeinen sehr langsam (cavernöses Sarkom) und schwach ist, oder in der Art des Gewebes selbst und seiner

Neigung, selbst Pigment an verschiedenen Stellen aufzunehmen oder passiren zu lassen.

Das Gefüge des Gewebes wird ferner hauptsächlich gelockert werden durch das mehr grobkörnige, in Klumpen oder zellenähnlichen Gebilden auftretende Pigment. (Mögen nun jene Klumpen aus durch Aufnahme von Pigment rund werdenden und sich vergrössernden Stromazellen, oder aus blutkörperchenhaltigen Zellen, oder endlich aus sich mechanisch vereinigenden Pigmentkörnern entstehen, das Resultat wird immer dasselbe sein.) Das feinkörnige, in Zellen der Geschwulst ohne wesentliche Formveränderung derselben befindliche Pigment dagegen wird nicht diesen Erfolg haben.

Aus der Abhängigkeit des Pigments von den Gefässen darf man aber jedenfalls nicht zu viel schliessen, so dass man etwa dies als einzigen Factor bei der Pigmentation hinstellte, denn Gefässe haben alle Sarkome, die weissen ebensowohl als die melanotischen. Es muss also immer noch ein localer Einfluss bestehen, in Gestalt der Neigung des jedesmaligen Gewebes das vorhandene Pigment aufzunehmen oder durchzulassen. Diese Neigung des Gewebes kann nun theilweise vielleicht in der Art seines Gefüges begründet sein, theilweise aber ist es sicher eine von dem Muttergewebe ererbte, oder eine von jenem auf andere Zellen anderer Gewebe durch Infection übertragene Eigenschaft (Entwicklung secundärer melanotischer Knoten aus ungefärbtem Gewebe).

Wir sind auf diese Weise auf die Frage des Vorgangs bei der Pigmentirung gekommen, eine Frage, welcher ich noch eine kurze nähere Besprechung widmen will.

Ich werde dazu angeregt, sowohl durch das oben berührte auffallende Verhalten derselben in unserem Falle, als auch und insbesondere durch eine in dem letzten Hefte des Vir-

chowschen Archivs (4. Folge, 9. Band, 1. Heft) erschienene Abhandlung über diesen Punkt von Langhans in Marburg, welcher die Vorgänge der Pigmentation bei Extravasaten einer genauen Beobachtung unterzog und dabei zu allgemeinen Schlüssen kam.

Die Ansichten, welche bis jetzt über diesen Punkt geherrscht haben, rühren von Virchow her, welcher sich an verschiedenen Stellen seiner krankhaften Geschwülste und seines Archivs specieller darüber ausspricht.

Danach kommt die Pigmentirung der Gewebe auf eine doppelte Weise zu Stande. Einmal kommt Farbstoff in Geschwülsten vor, welcher anatomisch dem normalen Pigment der äusseren Haut, der Chorioides und Arachnoides äusserst ähnlich sieht und ausserdem durch den Ort seiner Entstehung oder sonstige Verhältnisse eine directe Beziehung zu diesem verräth. Derartiger Farbstoff wird von Virchow autochthon genannt und seine Entstehung einer metabolischen Thätigkeit der Zellen zugeschrieben. Diese Fähigkeit der Zellen muss nun bei primären Geschwülsten im gefärbten Muttergewebe ein directes Erbtheil der Tochterzellen sein, oder sie muss bei secundären Melanomen ungefärbter Gewebe, welche wie Virchow selbst nachgewiesen hat, aus den ungefärbten Bindesubstanzen hervorgehen, diesen Zellen auf irgend eine unerklärliche Weise, entweder durch disseminirende Zellen oder die Beschaffenheit des Blutes, übertragen werden. Gegen diese auf localen Einflüssen beruhende Entstehung des Pigments bringt nun Virchow selbst eine Menge Bedenken vor. Dahin gehören das Auftreten von Pigmentgeschwülsten bei braungeborenen, später erst weisswerdenden Pferden, wo auch das sonstige Verhalten der Haare während und vor der Geschwulstbildung auf einen scheinbaren Causalnexus der Bildung der Tumoren und des Erblassens der Haare hin-

weist. Ferner einige Beobachtungen ähnlicher Art beim Menschen. So ist hie und da das Erblassen von pigmentirten Mälern neben gleichzeitiger Geschwulstbildung darauf beobachtet worden (Fergusson, v. Langenbeck). Auch die Verhältnisse bei der Addison'schen Krankheit (wobei das Pigment in der Haut eine grosse Aehnlichkeit mit dem der Melanosen besitzt) und wo das Auftreten des Farbstoffs in der Haut von gleichzeitiger Atrophie der Nebennieren begleitet ist, eines Organs, welches ein ähnliches Pigment enthält und endlich das öfter beobachtete Auftreten primärer melanotischer Geschwülste an Stellen, welche nie Pigment führen (Unterhautfettgewebe, innere Organe), sind gewichtige Bedenken gegen eine bloss locale Erklärung des Pigments.

Alles derartige Pigment ist anfangs diffus in dem Gewebe infiltrirt und wird erst später durch Ausfällung körnig. Es befindet sich sämmtlich in Zellen und wird erst frei, wenn letztere zu Grunde gehen; dies wird geschlossen aus der gleichzeitigen Anwesenheit vieler Fetttröpfchen in melanotischen Geschwülsten mit freiem Pigmente.

Im zweiten Falle verdankt das Pigment seine Entstehung Extravasaten, welche in melanotischen Geschwülsten häufig gefunden werden. Die Metamorphose des ausgetretenen Blutfarbstoffs geht entweder unter Vermittlung von blutkörperchenhaltigen Zellen, welche sich nicht selten finden, vor sich, oder sie bewerkstelligt sich ohne eine derartige Vermittlung frei im interstitiellen Extravasate. Sowohl dieses freie interstitielle als auch das in Zellen enthaltene (blutkörperchenhaltige Zellen) kann gelb, roth, braun oder schwarzbraun sein und namentlich in letzterem Falle mit dem autochthonen Pigment verwechselt werden; die Unterscheidung dieser beiden Arten von Pigment, welche ausserdem

auch noch zusammen vereinigt in einer und derselben Geschwulst vorkommen können, ist nach Virchow selbst oft äusserst schwierig und daher der Umstand leicht begreiflich, dass manche Forscher (Engel, Zeitschrift der Wiener Aerzte. 1845, 1846. — Ecker, Zeitschrift f. wiss. Zoologie. Bd. II) alles Pigment von Blutkörperchen herleiteten. (Virchow, krankh. Geschwülste. II, pg. 219.)

Diesen Ansichten Virchows schliesst sich Rindfleisch in seiner „pathologischen Gewebelehre" im Wesentlichen an und weicht nur in Geringfügigem davon ab. — Alle rein localen, nicht auf einer Dyscrasie beruhenden Pigmentirungen lässt er von ruhendem Blute ausgehen, welches seinen Farbstoff den Geweben als diffuse Imbibition zur Verfügung stellt. In diesen wird derselbe, ohne dass dazu die Vermittlung von Zellen nöthig wäre, in Folge eines rein chemischen Vorganges wieder abgeschieden, theils in amorphen Körnern, theils aber weit seltener in Crystallen. Dieser Vorgang bei der normalen Pigmentation ist bei den melanotischen Geschwülsten derselbe. Das Entstehen des Pigments in den melanotischen Krebsen aus Extravasaten wird von ihm entschieden zurückgewiesen, namentlich auf die Beobachtung hin, dass bei der beginnenden Pigmentation an vorher ungefärbten Carcinomen dies Pigment zuerst an den Epithelien der Gefässe sich zeigt und erst allmälig nach dem Innern der Parenchyminseln vorrückt. Das Entstehen des Pigments aus Blutfarbstoff, ohne dass derselbe die Blutkörper verlässt, aus blutkörperchenhaltigen Zellen, wird von ihm nur im Vorbeigehen angeführt, ohne speciellere Angabe, wo dieselbe vorzüglich vorkommt. Später finden dieselben eine nähere Erwähnung bei der Entstehung des Pigments in der melanämischen Milz, wo schon unter normalen Verhältnissen die Bildung von blutkörperchenhalti-

gen Zellen in den intervasculären Strängen der Pulpa beobachtet wird.

Knapp (intraoculäre Geschwülste p. 125. Fig. 144. b.) fand dagegen in einem melanotischen Rundzellensarkom Zellen, welche sowohl nach der Beschreibung, als auch nach der Abbildung denen, welche ich in obiger Geschwulst gefunden habe, vollkommen ähnlich sind und deutet dieselben, von v. Recklinghausen darauf aufmerksam gemacht, als blutkörperchenhaltige Zellen, worin die Blutkörper nach Metamorphose ihres Farbstoffs eine braunrothe Färbung angenommen haben. In Folge dieses Befundes leitet Knapp wieder einen Theil des Pigments von diesen Gebilden ab, ohne dabei von wirklichen Extravasaten zu sprechen. (Knapp ibid. p. 161.) Im Uebrigen schliesst er sich den Ansichten Virchows an, ohne jedoch dessen Präcision zu theilen.

Unzweifelhaft dieselben Gebilde, welche hier Knapp fand und deutete, finde ich bei Gelegenheit der Besprechung der Frage der Pigmentation von Geschwülsten in dem Handbuch der pathologischen Anatomie von Uhle und Wagner erwähnt. (p. 311.) Dort werden dieselben als „Conglomerate von zerfallenden oder mit Beibehaltung ihrer Form in Metamorphose begriffenen Blutkörperchen, welche von einem hellen Saume umgeben sind," bezeichnet, und eine Unterscheidung derselben von blutkörperchenhaltigen Zellen für kaum oder nicht möglich erklärt.

Diesen Ansichten gegenüber hat nun Langhans in Marburg in dem oben erwähnten Aufsatze auf Grund dahin einschlagender Untersuchungen an Extravasaten, welche er durch Injection von Blut in das Unterhautzellgewebe von verschiedenen Thieren künstlich herstellte, den allgemeinen Satz aufgestellt, dass alles Pigment, wo es auch immer auf-

trete, seine Entstehung blutkörperchenhaltigen Zellen verdanke. Dieser Satz stützt sich einmal auf den positiven Befund von blutkörperchenhaltigen Zellen und daraus entstehendem Pigment in den Extravasaten, ferner auf die Aehnlichkeit der Pigmentkörner der Geschwülste mit Blutkörpern und auf den mehrfach von verschiedenen Forschern erwähnten Befund von blutkörperchenhaltigen Zellen in Geschwülsten, sowie dann noch auf die Bedenken, welche sich der andern Ansicht entgegenstellen. Diese bestehen darin, dass, wenn der Blutfarbstoff erst diffundirt wäre, alle Zellen der Geschwulst denselben aufnehmen und ausscheiden müssten, während in der That dies immer nur ein Theil thut; ferner dass die contractilen Zellen den Blutfarbstoff in diffundirtem Zustande gar nicht aufnehmen können, wie dies seine Versuche lehren, während sie doch den körnigen enthalten. Sie müssen denselben aiso in Körnern aufgenommen haben.

Für das Entstehen des Pigments in den Extravasaten halte ich auf die Versuche von Dr. Langhans hin den obiden Ausspruch für gerechtfertigt. Zu einer allgemeinen Gültigkeit desselben fehlen aber vor Allem hinreichende positive Beobaehtungen und ohne diese ist es äusserst gefährlich, allgemeine Sätze auszusprechen, weil nichts mehr geeignet ist, bei späteren Untersuchungen das Urtheil zu befangen, als derartige scheinbar plausible verallgemeinerte Sätze.

Wenn nun auch in Anbetracht der wenigen positiven Befunde und der häufigen Negativen (Langhans fand in einem in demselben Hefte des Archivs für Ophthalmologie veröffentlichten Falle von Melanom der Cornea ebenfalls nichts von blutkörperchenhaltigen Zellen) die Gültigkeit des von Langhans ausgesprochenen Satzes für das Pigment in melanotischen Geschwülsten weit entfernt ist be-

wiesen zu sein, so scheint mir doch gerade hier in Anbetracht der negativen Gründe gegen die ältere Ansicht und der Befunde in unserem und vielen anderen Fällen der Satz eine hohe Wahrscheinlichkeit zu erlangen, dass das Pigment aus ausgewanderten sich metamorphosirenden und zerfallenden Blutkörperchen, mit oder ohne Vermittlung contractiler Zellen, lassen wir dahin gestellt, entwickele.

Es käme nun darauf an, diese Ansicht, welche wie oben schon erwähnt, keine neue ist, sondern schon vielfach discutirt wurde, etwas näher zu begründen.

Würdigen wir die Befunde der älteren und neueren Beobachter und denjenigen in der beschriebenen Geschwulst etwas näher, so muss uns alsbald sehr Vieles zu Gunsten der obigen Ansicht auffallen.

Zunächst macht Virchow ausdrücklich darauf aufmerksam, dass das Pigment, welches aus nachweisbarem Extravasat hervorgegangen ist, demjenigen, welches er das autochthone nennt, oft zum Verwechseln ähnlich sehe und oft kaum von jenem zu unterscheiden sei. Dies ist eine sehr gewichtige Thatsache, wenn wir bedenken, dass der Erklärung, dass alles Pigment in melanotischen Geschwülsten aus Extravasaten hervorgehe, hauptsächlich der Umstand entgegen war, dass man meist von dergleichen Extravasaten nichts nachweisen konnte; denn bei den heutigen Anschauungen über die Durchgängigkeit der Gefässwände für die Blutkörper braucht man einen derartigen Nachweis nicht mehr. Ferner finden wir in unserem Falle alle Uebergänge von den normalen Blutkörperchen bis zu den dunkel gefärbten Pigmentkörnern. Vor Allem wichtig und mit der älteren Anschauung von der diffusen Imbibition und späteren Ausfällung durchaus nicht zu vereinigen ist, dass die Pigmentkörner nie die Grösse von Blutkörpern übersteigen und

dass sie, wenn sie diese Grösse erreichen, nie unregelmässige Formen zeigen, sondern immer kugelig sind und hie und da noch eine Abplattung in einer Richtung zeigen. Nur die kleineren Körnchen sind unregelmässig geformt und haben auch fast immer die dunkelste Färbung. Dieser Befund wird auch einstimmig von Andern berichtet. Bedenken wir ferner noch die Anordnung des Pigments in unserem Falle, welche ebenfalls mit der Annahme einer diffusen Imbibition nicht vereinigt werden kann, da dann allerdings die Nähe der Gefässlumina vor Allem pigmentirt sein müsste, wie dies Rindfleisch beobachtet hat (eine Beobachtung, welche gewichtig der obigen Ansicht entgegensteht, aber wie oben schon angeführt, doch durch Annahme eines sehr langsamen Säftestroms erklärt werden kann), so erlangt die obige Annahme hohe Wahrscheinlichkeit.

Der Vorgang wäre also dann in folgender Weise aufzufassen. In einem Gewebe, welches von weiten und dünnwandigen Blutkanälen durchzogen ist, wandern rothe Blutkörper in das umliegende Gewebe und metamorphosiren sich daselbst durch eine noch unbekannte chemische Veränderung ihres Hämoglobins zu Pigmentkörnern, welche dann in kleinere Theile zerfallen. Diese Körnchen werden da, wo sie sich am längsten aufhalten, vorzugsweise in die Zellen der Geschwulst aufgenommen. (Pigmentation der Spindelzellen in unserer Geschwulst.) Nach den Untersuchungen von Preyer in Bonn können ja alle möglichen Zellen geformte Bestandtheile in sich aufnehmen. Die Spindelzellen zeigen bei diesem Vorgang die Tendenz, mehr rund zu werden, während in anderen Fällen ihre langen Ausläufer voll von Pigmentkörnern gepfropft sind. Ihr Kern verschwindet bei starker Füllung derselben dem Auge und kann nicht mehr nachgewiesen werden. Dieses Umstandes wegen könnte

man die Pigmentklumpen, welche sowohl durch Grösse, als auch Gestalt und Eigenschaften sich so wesentlich von den Stromazellen unterscheiden, doch als Abkömmlinge jener auffassen. Die Veränderungen in der Grösse und Gestalt, wie auch das Verschwinden des Kernes wäre dann durch die übermässige Aufnahme von Pigment hervorgebracht. Diese Annahme gewinnt an Wahrscheinlichkeit dadurch, dass sich auch Pigmentklumpen vorfinden, welche Spindelform haben. Trotzdem hat aber diese Erklärung etwas Gezwungenes. Nach Knapp scheint es auch überhaupt nicht klar zu sein, ob ausgebildete weisse Spindelzellen später noch pigmentirt werden können, da er die jungen Elemente immer schon pigmentirt gefunden hat.

Die Vereinigung vieler Pigmentkörner in einem zellenähnlichen Gebilde ist aber noch einer anderen Erklärung fähig zu Gunsten der Langhansschen Ansicht. Es besteht nämlich eine grosse Aehnlichkeit (Uhle und Wagner) zwischen blossen Conglomeraten von Pigmentkörnern und blutkörperchenhaltigen Zellen. Man könnte daher erstere als eine weitere Entwickelungsstufe letzterer ansehen, wobei die enthaltenen Blutkörperchen schon eine höhere Metamorphose eingegangen sind und das Protoplasma mehr in den Hintergrund getreten ist.

Eine Entscheidung über diesen Punkt zu geben wage ich nicht.

Dieser zweifelhafte Punkt über die Bildung der Pigmentklumpen hat jedoch keinen Einfluss auf die Ansicht über die Abstammung und die Entwickelung der Pigmentkörner aus Blutkörpern, welche nach der obigen Ausführung hinlänglich begründet scheint.

Man sieht jedoch, dass eben wegen dieses Punktes es mindestens zweifelhaft ist, ob bei der Entwickelung des Pig-

ments contractile Zellen als Vermittler der Metamorphose der Blutkörper hinzutreten müssen, obschon es etwas Bestechendes hat, die chemische Veränderung eines Stoffes der activen Thätigkeit einer lebenden Zelle zuzuschreiben, im Gegensatz zu der blos passiven Umwandlung desselben ohne einen derartigen Einfluss.

Nimmt man aber eine derartige Entstehung alles Pigments aus Blutkörpern an, so könnte man versucht sein, das Vorkommen von Pigment allein an die Eigenschaften des Gewebes (Durchgängigkeit für die Blutkörper und Möglichkeit dort zu verweilen) und an die Stärke des jedesmaligen Blutstromes zu knüpfen. Wenn diese Umstände auch in vielen Fällen zur Erklärung des Vorkommens von Pigment an manchen Stellen genügen (Pigmentation bei langen Hyperämien, bei Entzündungen und Teleangiectasien etc.), so müssen wir aber doch noch, und namentlich ist dies bei den Geschwülsten absolut nöthig, eine locale Disposition der Zellen, Pigment aufzunehmen, zur Erklärung heranziehen.

Was das chemische Verhalten des Farbstoffes betrifft, so kann man aus demselben keinen sicheren Schluss ziehen über seine Herkunft. (Virchow, krankh. Geschw. p. 273 und Arch. Bd. I, p. 477. ff.)

Bei Behandlung der Schnitte mit Chlorwasser wurde das Pigment, ebenso wie dies bei dem Chorioidealpigment der Fall ist, entfärbt. Kochen mit Kalilauge zerstörte dasselbe vollständig und die Flüssigkeit nahm eine dunkelbraunrothe Färbung an. Die Perlssche Reaction, welche mehrere nachweisslich aus Extravasaten, also aus Blutfarbstoff herstammende Farbstoffe geben (so z. B. das Pigment bei Pachymeningitis hämorrhagica), gab das Pigment in unserem Falle nicht. Die Reaction besteht in der Blaufärbung desselben

bei Zusatz von Ferrocyankalium und Salzsäure in Folge des Gehaltes an Eisen.

Bei den Untersuchungen von Langhans dagegen gaben die heller gelbroth gefärbten Metamorphosen der zerfallenen Blutkörper in den blutkörperchenhaltigen Zellen diese Reaction und gaben sich dadurch als Abkömmlinge der Blutkörper zu erkennen. In unserem Falle zeigte sich keine derartige Färbung trotz öfteren Versuches der Reaction. Das Pigment verhielt sich also hier in seinen Reactionen ebenso, wie das Chorioidealpigment, welches obige Reaction bekanntlich ebenfalls nicht giebt. Die höheren Stufen der Hämatinderivate verhalten sich überhaupt immer resistenter gegen Reagentien. Der Grund des Nichterfolges der obigen Reaction in unserem Falle wird also darauf beruhen, dass die Metamorphose des Blutfarbstoffs schon zu weit gediehen war.

Hiermit wäre das Wesentliche dieses Falles erledigt.

Den klinischen Verlauf habe ich absichtlich ausser Acht gelassen, da derselbe, wie aus der Anamnese hervorgeht, nichts Besonderes zeigt. Die Dauer der Entwickelung des Tumor, welche fünf Jahre beträgt, ist ungefähr eine mittlere. v. Gräfe hat weit längeren Verlauf bis zu 10 Jahren beobachtet. Was das klinische Verhalten der Chorioidealtumoren überhaupt betrifft, so ist alles Wichtige darüber in dem Aufsatze von v. Gräfe im Archiv für Ophth. XIV, 2 enthalten und Knapp bringt dazu nichts Wesentliches hinzu. Die Prognose erleidet in unserem Falle keine Ausnahme von der Regel, wie sie aus den mannigfachsten Erfahrungen hervorgegangen ist.

THESEN.

1. Die Stauungspapille bei Hirntumoren kann nicht ausreichend erklärt werden durch blossen Druck auf den Sinus cavernosus.
2. Die Gangstörung bei Tabes dorsalis beruht auf beginnender Lähmung einzelner Muskeln, nicht auf einer sogenannten Coordinationsstörung.
3. Es entsteht nicht alles Pigment aus blutkörperchenhaltigen Zellen.
4. Es giebt keine ausreichende Theorie der urämischen Krämpfe.
5. Die sogenannten Commotionstrübungen der Linse beruhen alle auf Kapselrissen.

Verfasser, Mitglied der freien religiösen Gemeinde, ist am 4. März 1846 zu Rüdesheim am Rhein geboren, wo sein Vater Rechtsanwalt war. Er erhielt seine Vorbildung auf dem Gymnasium zu Wiesbaden. Im Jahre 1866 bezog er die Universität Bonn und verblieb daselbst bis nach Ablegung des Tentamen physicum. Sodann suchte er zu weiterem Studium die Universität Zürich auf und verweilte daselbst drei Semester. Im Winter 1869/70 bezog er endlich die Universität Berlin. Während der Studienzeit hörte er die Vorlesungen der Herren Professoren Hanstein, Landolt, Troschel, de la Vallette, Max Schultze, Pflüger in Bonn; in Zürich der H. Prof. Rose, Biermer, Eberth, Gusserow, Horner, O. Wyss; in Berlin der H. Prof. v. Gräfe, Traube, v. Langenbeck, Frerichs. Fs freut mich, hier Gelegenheit zu haben, diesen meinen verehrten Lehrern meinen innigsten Dank aussprechen zu können.

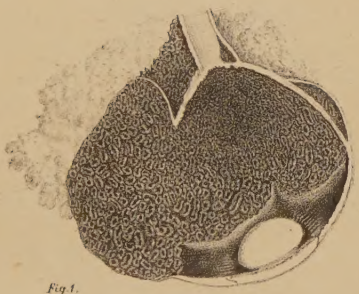

Fig 1.

Fig 3.

Fig 2

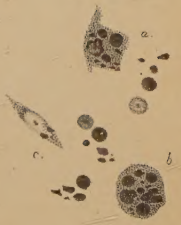

Broemser fecit.

W.A.Meyn lith